Ein Fall von Sarkom des Oberschenkels

nebst statistischen Bemerkungen über Sarkom der Weichtheile.

INAUGURAL-DISSERTATION

zur Erlangung der Doktorwürde

in der

Medicin, Chirurgie und Geburtshilfe

unter dem Präsidium

des Herrn

PROF. Dr. O. BOLLINGER

ord. ö. Professor etc.

einer hohen medicinischen Fakultät

der

kgl. Ludwig-Maximilians-Universität München

vorgelegt

von

Heinrich Kirchner

approb. Arzt aus Worbis.

München, 1885.

Kgl. Hof- & Universitäts-Buchdruckerei von Dr. C. Wolf & Sohn.

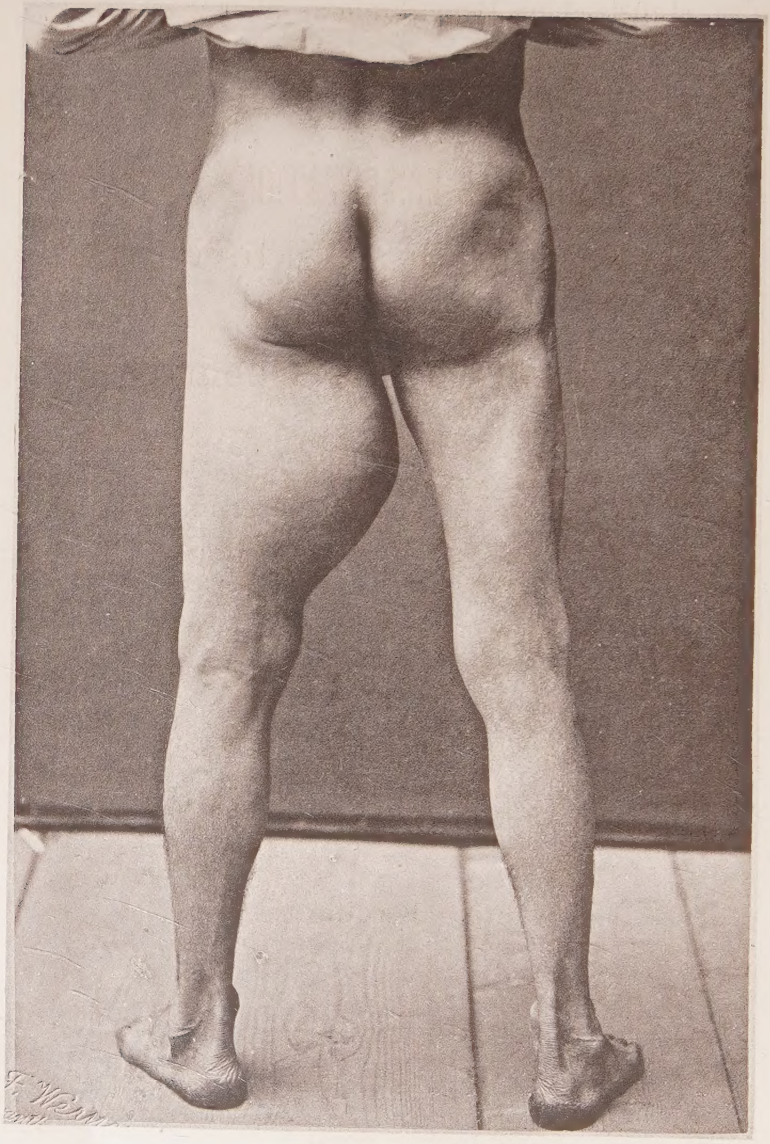

Ein Fall von Sarkom des Oberschenkels

nebst statistischen Bemerkungen über Sarkom der Weichtheile.

INAUGURAL-DISSERTATION

zur Erlangung der Doktorwürde

in der

Medicin, Chirurgie und Geburtshilfe

unter dem Präsidium

des Herrn

PROF. Dr. O. BOLLINGER

ord. ö. Professor etc.

einer hohen medicinischen Fakultät

der

kgl. Ludwig-Maximilians-Universität München

vorgelegt

von

Heinrich Kirchner

approb. Arzt aus Worbis.

München, 1885.

Kgl. Hof- & Universitäts-Buchdruckerei von Dr. C. Wolf & Sohn.

Ein Fall von Sarkom des Oberschenkels

nebst statistischen Bemerkungen über Sarkom der Weichtheile.

INAUGURAL-DISSERTATION

zur Erlangung der Doktorwürde

in der

Medicin, Chirurgie und Geburtshilfe

unter dem Präsidium

des Herrn

PROF. Dr. G. BOLLINGER

und. o. Professor etc.

einer hohen medicinischen Fakultät

der

kgl. Ludwig-Maximilians-Universität München

vorgelegt

von

Heinrich Kirchner

aus Sch. Abt. bei Würzb.

München, 1885.

Kgl. Hof- & Universitäts-Buchdruckerei von Dr. C. Wolf & Sohn.

Seinem lieben Vater

Herrn

Secretär Christoph Kirchner

in kindlicher Liebe und Ehrfurcht

gewidmet.

Digitized by the Internet Archive
in 2026

https://archive.org/details/IA41554606_0117

Die Neubildungen, welche als Resultat abnormer Zellenproliferation in diesem oder jenem Gebiete des Organismus entstehen, bilden eines der interessantesten Kapitel in der Lebensgeschichte und Lebensthätigkeit der zelligen Elemente. Die heteroplastischen Geschwülste, und insbesondere diejenigen von ihnen, welche ein schnelles Wachsthum besitzen und mit den unterliegenden normalen Geweben innig verbunden sind, sind in dieser Beziehung die belehrendsten. In diese Kategorie gehören die Krebse und die Sarkome, da an ihnen die typische Eigenthümlichkeit dieser Geschwülste, bedingt durch ihren histologischen Bau, grenzenlos zu wachsen, ohne sich in stationäre Gewebe umzuwandeln, am prägnantesten hervortritt. Dabei ist die Proliferationsfähigkeit ihrer Zellen so gross, dass sie auch Gewebe, welche histologisch der Geschwulst unähnlich sind und welche die volle normale Ausbildung und Entwicklung erreicht haben, in den Neubildungsprozess hineinziehen, so dass kein Gewebe vor ihnen Bestand hat und alle theils primär theils secundär dem Zerstörungsprozess durch Zellenproliferation und Gewebsneubildung anheimfallen. In dieser Beziehung sind diese Geschwülste auch vom klinischen Standpunkte aus sehr wichtig und besitzen ein hohes praktisches Interesse, weshalb es mir vergönnt sein mag, den folgenden Fall von Sarcoma femoris genauer zu beschreiben und daran einige statistische Bemerkungen über Sarkom der Weichtheile an den Extremitäten anzuknüpfen.

Maier, Joseph, 36 Jahre alt, Zimmermann, stellte sich

am 29. Dezember 1884 in der Poliklinik von Prof. Helferich wegen einer Geschwulst am linken Oberschenkel vor, und gab an, in seinem früheren Leben, ausser den gewöhnlichen Kinderkrankheiten keine schwere Erkrankung durchgemacht zu haben und stets gesund gewesen zu sein. Erst vor zwei Jahren will er an der Innenseite des linken Oberschenkels etwas über der Mitte desselben einen ungefähr faustgrossen Tumor von ziemlicher Härte bemerkt haben, der ihn aber sehr wenig belästigte, so dass er demselben nicht die geringste Aufmerksamkeit schenkte, bis derselbe den verflossenen Sommer über rasch an Grösse zunahm und seit ca. 4 Monaten so sehr zu wachsen begann, dass er im Dezember Mannskopfgrösse erreicht hatte und nun dadurch beschwerlich wurde, dass der verdickte linke Oberschenkel beim Gehen an den rechten anrieb. Ueber Schmerzen hatte Patient früher niemals zu klagen gehabt, mit Ausnahme der geringen brennenden Schmerzen, welche der durch Reibung beim Gehen verursachte Intertrigo verursachte. Erst in letzter Zeit stellten sich Schmerzen ein, aber immer nur nach grösseren Anstrengungen und längerem Gehen und Marschiren, hauptsächlich wohl durch die Schwere der Geschwulst und die dadurch bedingte Zerrung und Druck der Weichtheile und Nerven hervorgerufen. Ein Trauma oder hereditäre Belastung waren nach den ziemlich bestimmten Angaben des Kranken als ausgeschlossen zu betrachten. Störungen in der Funktion des Beines waren seinen Angaben nach nur in der starken Spannung der Haut über der Geschwulst zu suchen.

Status: Normaler Körperbau, kräftige gut entwickelte Knochen und Muskulatur. Fettpolster mässig. An der inneren und hinteren Seite des linken Oberschenkels in dessen mittlerem Drittel befand sich eine über mannskopfgrosse rundliche Geschwulst. Die Haut über derselben war glatt und von ziemlich normaler Beschaffenheit und Farbe. Nur auf der Höhe des Tumors befand sich ein gerötheter Bezirk von

ungefähr Thalergrösse, der jedenfalls in der Reibung der Kleidungsstücke und des anderen Schenkels an dem Tumor seine Ursache hatte. Doch war die Haut über dem Tumor leicht verschieblich. Ueber denselben verlief in ganzer Ausdehnung der Länge nach eine leicht ectasirte Vene, welche die Geschwulst in zwei Theile theilte, einen inneren und einen hinteren, von denen ersterer mehr kugelich gewölbt, während der zweite hintere mehr abgeflacht war. Die Haut über dem Tumor zeigte bei näherer Betrachtung auch viele kleine Striae in Folge der Ausdehnung und Spannung. Der Tumor selbst hob sich an der Innenfläche ziemlich deutlich von der Umgebung ab, nach hinten jedoch war die Grenze nicht so scharf zu erkennen und verschwand die durch die Geschwulst bedingte abnormale Hervorwölbung in den normalen Contouren des Oberschenkels. Beim Betasten zeigte sich der Tumor von ziemlich derber und fester Consistenz mit Ausnahme des höchsten vorher erwähnten gerötheten Theils, welcher ziemlich weiche Beschaffenheit und an einer Stelle sogar deutliche Fluctuation erkennen liess. Der Tumor war ziemlich gut von den umgebenden normalen Weichtheilen und Geweben abzugrenzen und auf seiner Unterlage gut verschieblich.

Seine Oberfläche war eine gleichmässig glatte, zeigte keine Einschnürung und Lappung. Durch leichtes Klopfen auf die Oberschenkelmuskulatur liessen der musc. sartorius und gracilis ihre durch die Geschwulst veränderte Verlaufsrichtung an ihren Reflexzuckungen deutlich erkennen. Die Neubildung hatte sich von der Tiefe der Muskulatur so nach der Oberfläche gedrängt, dass sie den musc. sartorius nach oben und aussen, den musc gracilis nach innen und unten verschoben hatte. Die Arteria femoralis liess sich bis weit unter die Geschwulst hin abtasten. Die Lymphdrüsen in der Cruralgegend waren leicht geschwollen, die grösste hatte den Umfang einer Bohne erreicht, ebenso waren diejenigen

in der Inguinalfalte beiderseits bis zu Erbsengrösse geschwellt. Die Function des Beines war nicht gestört und gingen die Bewegungen des Ober- und Unterschenkels, sowie des Fusses und der Zehen ungehindert vor sich. Als zufälliger Befund sei noch erwähnt, dass sich an der Aussenseite des rechten Oberschenkels eine ca. 2 Ctm. lange alte Narbe befand, welche mit der Unterlage adhärirte, eine zweite kleinere etwa linsengrosse etwas weiter nach abwärts von dieser gelegene war ebenfalls adhärent. Die Lungen erschienen frei, nur war der Schall rechts an der Spitze etwas kürzer wie links.

Es wurde die Diagnose auf Sarcoma femoris sinistri mit Cysten gestellt, welches von der Fascie oder dem intermusculären Bindegewebe seinen Ausgang nehmen musste.

Patient war mit der Absicht, sich operiren zu lassen, in die Poliklinik gekommen und war daher mit dem Vorschlag, dies am nächsten Tage gleich vorzunehmen, sofort einverstanden. Nachdem noch am selben Tage die üblichen Kautelen (gründliches Bad, Abrasiren des ganzen Oberschenkels und Abbürsten desselben mit 5% tiger Carbolsäurelösung) beobachtet waren, wurde am 30. Dezember 1884 die Operation von Prof. Helferich in Narkose und unter Esmarch'scher Blutleere vorgenommen. Der erste ca. 20 cm. leicht nach aussen geschwungene Bogenschnitt legte die Geschwulst an der Vorderseite des femur in ihrem äusseren und vorderen Umfange bloss. Durch vorsichtiges Präpariren wurde die Haut von der Oberfläche losgetrennt. Nach vorn und aussen lag der musc. sartorius auf der Geschwulst auf und war entzündlich mit derselben verwachsen. Derselbe wurde theils stumpf theils mit dem Messer losgegelöst. Unter ihm traten nun, besonders nach abwärts Cysten auf. Darauf folgte ein zweiter Schnitt, welcher mit dem ersten convergirte, so dass ein myrtenblattförmiges Stück der bedeckenden Haut der ganzen Länge nach mit entfernt wurde. An der inneren hinteren Seite trat der musc. gracilis hervor.

Die vena saphena magna, welche hier zu Tage trat und zum Tumor ging, wurde unterbunden. Der musc. gracilis, der an der hinteren Seite des Tumors über denselben der Länge nach verlief und am unteren Ende desselben in seine Sehne überging, wurde durchschnitten. Direkt unter dem Tumor an der inneren vorderen Seite trat bei weiterem Loslösen der Geschwulst der nerv. saphenus und unter diesem die grossen Gefässe zu Tage. Die grossen Venenstämme und auch die vena cruralis, die alle beträchtlich dilatirt waren, wurden von oben angefangen, unterbunden, während die Arterie, weil sie vom Tumor vollständig entblösst und nur durch mehrere Seitenäste mit demselben verbunden war, leicht erhalten werden konnte. Hierauf wurde der Tumor, um ihn besser in der Tiefe von seiner Insertion abtrennen zu können, durch einen horizontalen Schnitt in eine obere und untere Hälfte getrennt, wobei aus verschiedenen Hohlräumen desselben breiiger, sulziger Inhalt auf die Schnittfläche hervordrang, welcher in knolligen Ballen eingelagert war und mit der Hand entfernt wurde. Die beiden Hälften der Geschwulst wurden darauf von ihrer Unterlage, den Adductorenmuskeln, abgelöst. Dabei zeigte es sich, dass das Sarkom von dem intermuskulären Bindegewebe des musc. adductor magnus ausging, mit dem es innig verwachsen war und der gleichfalls erkrankt zu sein schien und deshalb zum grössten Theil mit dem Tumor entfernt wurde. Darauf wurde die Wundfläche nochmals irrigirt und dann zur Unterbindung der aus der Tiefe in die Neubildung tretenden Gefässe insbesondere der kleinen Arterienäste geschritten. Der Nerv. saphenus musste in einer Länge von ca. 15 cm. mitentfernt werden. Den Grund der Wunde bildete dann also die Adductorengruppe, von der der musc. adductor magnus zum Theil mitentfernt war, nach vorn lag der musc. sartorius, nach hinten der musc. gracilis. Gleich unter dem sartorius verlief die Arterie und der nerv. cruralis. Nachdem mehr als 40 Liga-

turen angelegt und alle sichtbaren Gefässe unterbunden waren, wurde der Schlauch gelöst und das Bein senkrecht suspendirt. Sofort stellte sich eine ziemlich heftige Blutung ein, die aber immer noch gegen 20 Ligaturen nöthig machte. Die Venen des Unterschenkels waren strotzend gefüllt. Interessant war es zu beobachten, wie die Arterie, welche nach Entfernung des Tumors in einer Länge von mindestens 20 cm. vollständig blosslag, bei jeder Pulsation regenwurmförmig sich krümmte und wie man jede einzelne Blutwelle durch die ganze Länge der Wunde verfolgen konnte. Durch Anlegung der letzten Ligaturen war die Blutung nach kurzer Zeit nur noch minimal und in Folge der Suspension hatte sich auch bald die venöse Stauung verloren, so dass die Herstellung eines genügenden Collateralkreislaufes mit Sicherheit erwartet werden konnte. Darauf wurde die Wundfläche nochmals mit Zinkoxydlösung überspült und dann dieselbe durch eine Plattennaht in der Mitte, die zur besseren Deckung der Arterie den musc. sartorius gleichzeitig über derselben befestigte, 10 Entspannungsnähte und ca 15 andere oberflächliche Nähte geschlossen. Drains wurden 4 eingelegt, ein grosser nahe der Falte zwischen Oberschenkel und Scrotum, für welchen noch eine Incision gemacht werden musste, ein zweiter in den oberen Wundwinkel, einer im unteren und einer im inneren. Die Länge der Wunde betrug 35—40 cm. Darauf wurde Jodoform mit Acidum boricum aa aufgestreut und ein dicker Sublimatverband angelegt. Das Bein wurde von den Zehen an mit Mullbinden eingewickelt und zur Ruhigstellung desselben an der äusseren Seite der Extremität eine Schiene befestigt und das Bein in Suspensionsstellung gelagert. Täglich 10 Tropfen Tinctura opii und schmale Diät verordnet.

Der Tumor*) war makroskopisch an der unteren Fläche

*) Einlaufjournal des Pathol. Instituts. Nr. 518. 1884.

zum grossen Theil bedeckt von den mitgenommenen Theilen des mit Fett durchsetzten und fettig degenerirten adductor magnus. Ausserdem zeigte er zahlreiche Unebenheiten durch hervorstehende Cysten und indurirte Stellen. In den Cysten befand sich meist gallertiger, blutig tingirter Inhalt, zum Theil auch Blutcoagula. Die Muskelsubstanz war von blassgelblichbrauner Farbe, an einzelnen Stellen auch mehr dunkelbraun. Auf der Oberfläche unter der entfernten Haut war noch ein mässig dickes Fettlager zu erkennen, und unter diesem befand sich an der am meisten vorstehenden Partie des Tumors eine grosse mit Blut gefüllte Cyste, die mit mehreren kleineren in Zusammenhang stand. Dieselbe zeigte ausgebuchtete, durch einzelne Spangen unter einander verbundene Wandungen. Am unteren Ende der Geschwulst, an der Stelle, welche mehr nach vorn gelegen war, sassen ebenfalls mehrere bis hühnereigrosse, dunkle, livid erscheinende Cysten, welche mit blutigem Schleim gefüllt waren. Mikroskopisch zeigte der adductor magnus zwischen den einzelnen Muskelbündel überall grosse Mengen von Fett eingelagert, wie sich auch die Muskelfibrillen selbst nur als fettig degenerirt erwiesen. Im freien Felde waren zahlreiche grössere und kleinere Fetttropfen in sehr grosser Menge zu bemerken, nirgends aber waren Spindel- oder Rundzellen zu entdecken. Der Cysteninhalt bestand fast ausschliesslich aus eingedicktem Blute; das ganze Gesichtsfeld war ausgefüllt von ungemein eng aneinander gelagerten rothen Blutkörperchen, untermischt mit spärlichen weissen, die beide in einer weisslichen plasmaähnlichen Flüssigkeit suspendirt waren. Die Geschwulsttheile selbst zeigten eine enorm grosse Zahl von kleinen zelligen Elementen, die bald in eine schleimige, bald in eine mehr fibröse Grundmasse eingelagert waren. Die zelligen Elemente hatten zum weitaus grössten Theil eine spindelförmige Gestalt mit abgerundeten Enden, daneben liessen sich aber auch kleine Rundzellen in ziemlich grosser Zahl er-

kennen. Dasselbe Bild fast gewährten auch die Präparate von gehärteten und gefärbten Schnitten. Spindelzellen mit vielen Rundzellen gemischt, mit ganz spärlicher Zwischensubstanz und ohne irgend eine Spur einer bestimmten Anordnung. Das Mikroskop bestätigte also die Diagnose Sarkom mit mehreren Cysten und zwar musste dasselbe ein gemischtes, ein Rund- und Spindelzellen-Sarkom genannt werden.

Der Wundheilungsprozess war ein vollkommen guter und uncomplicirter. Die Abendtemperaturen stiegen nur einmal auf 38,5° C. und das Befinden des Kranken war ein durchaus befriedigendes. Am 5. Januar 1885 war der erste Verbandwechsel. Die Wunde war ganz reactionslos, überall war prima intentio zu erwarten. Im Verband befand sich sehr viel Secret von deutlichem Leimgeruch. Erneuerung des Verbandes mit Jodoformgaze, Sublimat, Schiene und Suspension. Zweiter Verbandwechsel wurde am 15. Januar gemacht. Dabei fand sich wenig Secret im Verbandstoff, die Wunde war allenthalben per primam vereinigt. Entfernung sämmtlicher Nähte, auch der Plattennaht. Kürzung der Drains. Jodoform, Sublimat und Guttaperchaverband. Keine Schiene mehr. Der Fuss wurde aber doch immer noch hoch gelagert, wenn auch nicht mehr in dem Maasse, wie bisher. Seit mehreren Tagen klagte Patient über sehr heftige Schmerzen in der rechten Seite, doch waren keine objectiven Befunde und Erscheinungen vorhanden. Der Appetit war gut. Zwei Tage später, am 17. Januar, war das Stechen nahezu verschwunden, ausserdem bestanden gar keine Schmerzen und Klagen. Der Schlaf, der bisher durch die unbequeme Lage vielfach unterbrochen gewesen war, war jetzt sehr gut. Am 24. Januar dritter Verbandwechsel. Wenig Secret, Wundränder überall vereinigt. Entfernung sämmtlicher Drains. Von da ab tägliche Erneuerung des Verbandes mit Aqua carbolica. Am 1. Februar, nach 32 Tagen, wurde Patient geheilt entlassen. Die Drainageöffnungen waren vernarbt.

Die Länge der Narbe betrug noch 32 cm. Die Arterie, die durch den darüber gelegten musc. sartorius bedeckt war, liess sich nur schwer durchfühlen. Der linke Oberschenkel war in seinem mittleren und oberen Drittel um 4 cm. dünner als der rechte. Die Beweglichkeit der Extremität war eine sehr gute. Schmerzhaftigkeit bestand fast gar nicht, auch nicht nach längeren Gehversuchen im Zimmer. Durch längeres Stehen entstand in der Gegend des linken Tibio-tarsal-Gelenkes geringes Oedem, das sich aber nicht höher hinauf erstreckte und bei horizontaler Lagerung des Beines sofort nachliess. Deshalb erhielt Patient zum Einwickeln der ganzen linken unteren Extremität eine grosse Flanellbinde mit nach Hause. Die Inguinaldrüsen waren bei der Entlassung nicht mehr geschwellt. Der Befund auf den Lungen war nicht verändert.

Von Interesse ist der eben beschriebene Fall von Sarkoma femoris einmal wegen der Grösse und des Umfanges der Geschwulst ohne Schmerzen und Functionsstörung der betreffenden Extremität, und zweitens dadurch, dass die Arteria femoralis durch den Tumor vollständig entblösst war und, nur durch kleine Seitenäste mit demselben verbunden, in der Tiefe der Wunde als cylindrischer kleinfingerdicker Strang hinzog, so dass sie vom oberen Endpunkte der Operationswunde bis über den Adductorenschlitz hinaus, also mindestens in einer Länge von 20 cm. frei zu Tage lag und ihre wurmförmigen Schlängelungen und Krümmungen bei jeder Pulsation deutlich beobachtet werden konnten. Unter diesen Umständen war es daher auch eine verhältnissmässig leichte Arbeit und Mühe, dieselbe zu erhalten und sie musste hier erhalten werden, obgleich ja wohl mit Bestimmtheit angenommen werden musste, dass durch die vollkommene Entblössung derselben und durch die Nähe der Neubildung auch ihre Wandung eine nicht mehr ganz normale Beschaffenheit habe, in Folge dessen beim Mangel der Antiseptik die Erhaltung fast ein Ding der Unmöglich-

heit gewesen wäre und nicht ohne die stete Besorgniss und Furcht selbst vor den schlimmsten Zufällen hätte erfolgen können. Wenn nun diese Beobachtung schon ihres Interesses und ihrer Merkwürdigkeit wegen der Erwähnung werth ist, so wird sie es noch mehr dadurch, dass sich in der Literatur dieselbe wenig oder gar nicht verzeichnet findet und von einer Neigung der verschiedensten Geschwülste überhaupt und der Sarkome im Besonderen, die grossen Gefässstämme zu umgehen, sie von ihren umgebenden Weichtheilen freizulegen und nicht vielmehr in ihr Wachsthumsbereich mit hineinzuziehen, keine Erwähnung geschehen ist. Sieht man die Fälle von Sarkoma, die in der Literatur erwähnt sind, darauthin durch, so finden sich im Ganzen nur zwei Fälle, und diese auch schon vor geraumer Zeit, wo ein Gleiches oder Aehnliches beobachtet worden war und stattgefunden hatte. Beide sind angeführt in v. Langbecks Archiv für klinische Chirurgie. Der Erste (Bd. I S. 69) ist ein Fall von Sarkom am Halse bei einem 13½ Jahre alten Mädchen, innerhalb 4—5 Monaten entstanden und bis Kindskopfgrösse gewachsen. Bei der Schilderung der Exstirpation heisst es: „Nachdem die Geschwulst entfernt war, lag die Carotis in der ganzen Ausdehnung der 6 Zoll langen Wundfläche, jedoch von ihrer Scheide umschlossen zu Tage. Nach aussen von derselben konnte man den nerv. vagus durchschimmern sehen. Die Vena jugularis communis fehlte“ (weil sie mit der Geschwulst exstirpirt war). Der zweite Fall (Bd. XIII S. 45) wird von Busch veröffentlicht. Es handelt sich um einen Tumor der linken Inguinalgegend beim 40jährigen Mann in Folge des Stosses eines Ochsen innerhalb 2 Jahren entstanden. Der Tumor selbst hatte 60 cm. im Umfange und 110 cm. Höhe. Die Exstirpation bot wegen der Grösse der Neubildung viele Schwierigkeiten und namentlich war die venöse Blutung sehr stark, weil die vena cruralis dabei verletzt wurde. Die Blutung wurde durch Anlegung von Klemm-

pincetten provisorisch gestillt. „Schliesslich gelang es, die Geschwulst vollständig zu entfernen, und in der Tiefe der Wunde lag die Arteria cruralis in grosser Ausdehnung freipräparirt.“ Neuere Beobachtungen in dieser Beziehung konnten von Sarkom wenigstens nicht ermittelt werden. Möglich, dass bei anderen Geschwülsten, die hier nicht berücksichtigt worden sind, schon ebenfalls dasselbe erwähnt worden ist, möglich auch, dass dieselbe Thatsache schon öfters zur Beobachtung gekommen ist, ohne veröffentlicht zu werden, der weiteren Beachtung würdig dürfte es wohl sein, und so soll auch hier nur der Hinweis darauf hervorgehoben sein, ohne die Absicht zu haben, einen Fall einzig in seiner Art deshalb veröffentlichen zu wollen.

In pathologisch histologischer Beziehung sei noch erwähnt, dass, während es bei der Exstirpation des Sarkoms den Anschein hatte, als ob der musc. adductor magnus, der Ausgangspunkt des Tumors, gleichfalls sarkomatös entartet sei und auch deshalb zum grossen Theil mit entfernt wurde, das Mikroskop nur eine fettige Degeneration und Atrophie seiner Muskelbündel und -Fasern erkennen liess. Dies ist auch, wie Sokolow (Petersburg) im 57. Bd. S. 321 ff. von Virchow's Archiv nachgewiesen hat, in der Regel der Fall. Verfasser erwähnt dort, dass schon Virchow in seiner Lehre von den krankhaften Geschwülsten bei Besprechung der Entwicklung der Sarkome in den verschiedenen Geweben die bis dahin bekannt gewordenen Beobachtungen folgendermassen formulirt habe: „wo zusammengesetzte Organe, wie Muskeln, Nerven und Drüsen befallen werden, da erhalten sich die spezifischen Elemente derselben gewöhnlich lange genug, um auch ungeübten Beobachtern die Ueberzeugung zu geben, dass nicht diese spezifischen Elemente, sondern das interstitielle Gewebe der Ausgangspunkt der Neubildung ist“ (Bd. II. S. 221.), und an einer anderen Stelle: „die Wucherung geschieht im interstitiellen Gewebe, während die

spezifischen Elemente häufig atrophiren.“ Ferner wird daselbst eines Falles von A. Rineck Erwähnung gethan, wo bei einem Spindelzellensarkom, welches auf die Muskeln (sartorius, caput longum quadricipitis und pectineus) übergegangen war, nur eine einfache Verdünnung und Atrophie der Muskelfasern stattgefunden hatte. Am Schlusse seiner Abhandlung „über die Entwicklung des Sarkoms in den Muskeln“ stellt dann Sokolow mehrere Sätze auf, von denen 8—12 lauten: „dass die Muskelfasern in denen die Umwandlung der Kerne in Zellen des Sarkoms vor sich geht, nach der Zerstörung des Sarkolemms in ein gleichmässiges sarkomatöses Gewebe zusammenfliessen; dass während aller dieser Umwandlungen die Muskelsubstanz selbst nur passive Veränderungen erleidet, diese hauptsächlich in einer einfachen Atrophie bestehen, zuweilen diese körnig und fettig wird; die feinkörnige Masse vielleicht von den in den Fasern sich entwickelnden Zellen zum Theil absorbirt wird; dass ferner nur ein geringer Theil von Sarkom ergriffener Muskelfasern die beschriebenen Veränderungen erfährt, die Mehrzahl derselben daran keinen Antheil nimmt und atrophirt; dass endlich die aktiven Veränderungen in den Muskeln, welche bei Sarkom beobachtet werden, nicht primär, sondern secundär sind.“ Alle diese Thesen dürften auch auf vorliegenden Fall passende Anwendung finden. — Die bekannte, aber merkwürdige Thatsache, dass die Sarkome mehr wie alle anderen Geschwülste zur Cystenbildung und Hämorrhagien geneigt sind, und in der grossen Mehrzahl der Fälle auch mit solchen, meist mehreren verschiedener Grösse und Umfanges verbunden sind, trifft auch in diesem Falle zu und ist wohl, wie Weil bei Erwähnung mehrerer Sarkomfälle, verbunden mit Hämorrhagien, die er deshalb auch Sarkomata haemorrhagica nennen möchte, im Jahresbericht der gesammten Medizin Jahrg. 1877, I S. 279 angiebt, in erster Linie auf Verfettung der Gefässwandungen zu beziehen.

Durch Geschäfte veranlasst war Maier am 18. Febr. in die Stadt gekommen und stellte sich am selben Tage in der Poliklinik vor. Er befand sich vollkommen wohl und ohne jegliche Beschwerden und Klagen. Schmerzen bestanden in dem operirten Bein fast gar nicht, nur in dem Fussgelenk Stechen und Prickeln. Die Narbe hatte sich etwas retrahirt und verkleinert. Die Länge derselben betrug noch 29 Ctm. Sie war aber vollkommen geschlossen und weich, ohne jede Spur von Induration und Härte, welche auf beginnendes Recidiv schliessen lassen könnte. Seitlich von derselben waren noch die kleinen Narben, welche die Nähte hinterlassen hatten und ungefähr in der Mitte und nach vorn eine grössere narbige Einziehung zu bemerken. Letztere rührte von der angelegten Plattennaht her. Eine kleine längliche Narbe befand sich auch noch nach oben und innen, zwischen Scrotum und Operationsnarbe. Dies war der Rest einer zur Einlegung eines grossen Drains gemachten Incision, die oben erwähnt wurde. Die Lymphdrüsen waren nicht geschwellt.

Die Arteria femoralis war nur bis zum oberen Ende der Narbe zu verfolgen. Die Bewegungen der linken ganzen Extremität waren gut und ungehindert. Maier gab an, ohne besondere Anstrengung schon 1—1½ Stunden marschiren und gehen zu können, nur schwelle dann das Fussgelenk und auch der Oberschenkel in der Narbengegend an, ohne aber Schmerzen zu verursachen. Auch bei der Vorstellung war das linke Tibio-tarsal-Gelenk ödematös geschwollen aber nicht schmerzhaft und ebenso die Narbenränder in geringem Grade, herrührend von den Anstrengungen in Folge der Reise. Dadurch dass bei der Operation der nerv. saphenus theilweis mitentfernt wurde, hatte Patient vom Knie abwärts bis zum Fussgelenk entsprechend der Breite der vorderen Tibiafläche kein Gefühl in der Haut, die aber sonst ganz normale Temperatur und Farbe hatte. Die Maasse des linken Oberschenkels blieben noch etwas hinter denen des rechten

zurück, wenn auch nicht mehr in dem Maasse, wie bei der Entlassung. Der linke Oberschenkel mass im oberen Drittel 45,5 Ctm., im mittleren 41,0 und im unteren 37,0, während der rechte im oberen Drittel 48,0 Ctm. im mittleren 45,0 und im unteren 37,0 Ctm. Umfang hatte. Auf den Lungen war keine Veränderung zu constatiren. Somit war die Operation in allen ihren Theilen als vollständig gelungen zu betrachten und für die nächste Zukunft durchaus nichts zu befürchten. Gegen die ödematösen Anschwellungen wurde Massage und Einwicklung verordnet.

Im Centralblatt für Chirurgie Jahrg. 1880 S. 154 (494) ist einer Abhandlung von S. Gross über Sarkom der langen Röhrenknochen ausführlich Erwähnung gethan, worin an der Hand von 165 Sarkomfällen der langen Röhrenknochen diese nach ihrer lokalen und metastatischen Verbreitung, nach Malignität, Vorkommen unter beiden Geschlechtern, der Häufigkeit der verschiedenen Sarkomformen, nach dem Alter und dem etwaigen ätiologischen Moment zusammengestellt sind. Im Anschluss hieran möge es mir in Folgendem erlaubt sein, von allerdings nur 76 in der Literatur verzeichneten Fällen von Sarkom der Extremitäten, jedoch mit Ausschluss aller Knochensarkome, sowohl der periostalen, wie der centralen und myelogenen, das Verhältniss derselben in Bezug auf den Ausgangspunkt, wie histologische Beschaffenheit derselben, soweit sich dieselbe ermitteln liess, ferner in Bezug auf Alter, Geschlecht, Recidivfähigkeit und Metastasenbildung der einzelnen in Kurzem darzulegen.

Von den 76 zusammengestellten Fällen nahmen ihren Ausgangspunkt von:

Fascien und intermuskulären Bindegewebe	37
von der Haut	21
von Lymphdrüsen	8
von Nerven	6
von der Gefässscheide	1
nicht bestimmt angegeben	3
	76

Mag es nun auch richtig sein, „dass eine scharfe Unterscheidung von Bindegewebs- und Epithelgeschwülsten im Sinne Thiersch und Waldeyer nicht aufrecht erhalten werden kann," und mag die Theorie, „nach welcher dem Bindegewebe ein voller Antheil an der Entwicklung der Krebselemente zuerkannt wird, nach welcher dasselbe aber auch nicht als das alleinige Muttergewebe für die Entwicklung der Sarkomelemente angesehen werden darf, sondern das Entstehen derselben auch durch Umbildung der Drüsenepithelien zu Stande kommt," wohl begründet sein, Ansichten, wie sie von Hoeber und Tauszky (Wiener Sitzungsbericht der Acad. math. nat. Bd. 72 und 73) und von Bozzolo (Centralblatt für med. Wissensch. Nr. 19) vertreten und weiter ausgeführt wurden, so bleibt die auch jetzt noch in der Literatur wenigstens allgemein gültige Annahme, dass das Carcinom von Epithel ausgehe und zu den Epithelgeschwülsten zu rechnen sei, während das Sarkom vom Bindegewebe seinen Ausgangspunkt nähme, für die weitaus grösste Zahl der Fälle richtig und zutreffend und wird auch, wenn es überhaupt erlaubt ist, aus einer so kleinen Zahl Schlüsse zu ziehen, aus der eben angegebenen Tabelle hinreichend bewiesen.

Letztere Ansicht wird auch von Ackermann (Histologie und Histogenese der Sarcome in Volkmanns Sammlung klinischer Vorträge Nr. 233—234) als die einzige und allein richtige aufgestellt, indem er sagt: „Dass die Zellen der Sarkome nichts Anderes sind als gewöhnliche oder hypertrophische Bindegewebszellen und dass deshalb die Sarkome, da sie nur Bindegewebsneubildungen sind, auch immer nur aus Zellen des Bindegewebes oder der übrigen Bindesubstanzen hervorgehen und zwar aus den fertigen und vollständig entwickelten Elementen dieser Gebilde, niemals aus indifferenten Embryonalzellen."

Was ferner das Vorkommen des Sarkoms an den einzelnen Extremitäten selbst anbetrifft, so sind die unteren stets die

bevorzugten und ist hier der Oberschenkel der beliebteste Sitz, wie es ja nicht allein durch diese kleine Zahl der zusammengestellten Fälle, von denen 21 unter 76 am Oberschenkel befindlich angegeben waren, sondern auch in Gross' Arbeit, der unter 165 Fällen allein 67 vom femur ausgehend fand, und auch von Gurlt „zur Statistik der Geschwülste" (Langenbecks Archiv Bd. XXV) bewiesen wird. Letzterer fand von 848 Sarkomfällen überhaupt an den Extremitäten allein 123, von denen, ohne jedoch ihren Ausgangspunkt, ob Knochen oder Weichtheile, anzugeben, am Oberarm 18, Ellenbogen 3, Vorderarm 7, Hand 8, Finger 5, Oberschenkel 30, Knie 4, Unterschenkel 30 und Fuss 18 ihren Sitz hatten.

In Bezug auf den histologischen Bau verhielten sich die Sarkome folgendermassen:

Spindelzellensarkome	17
Gemischte Sarkome	23
Rundzellensarkome	6
Melanotische Sarkome	5
Medullarsarkome	4
Alveolarsarkome	3
Riesenzellensarkome	2
nicht bestimmt angegeben	16
	76

Auch diese Tabelle lehrt nichts Neues, sondern bestätigt nur die allgemein gültige Thatsache, dass unter den von Weichtheilen ausgehenden Sarkomen das Spindelzellensarkom den ersten Platz einnimmt und dass dies in Bezug auf die Häufigkeit des Vorkommens die übrigen reinen Formen des Sarkoms bei Weitem übertrifft.

Was nun die schwierige und immer noch nicht entschiedene Frage nach Aetiologie der Geschwülste überhaupt und in diesem Falle der Sarkome anbetrifft, so vertheilen sich die 25 Fälle, in denen mit Bestimmtheit ein ursächliches Moment angegeben war, in folgender Weise:

angeboren	4
Trauma	10
Ulceration und „Mal“	7
Phthisis der Eltern	4
	25

Wenn ich nun auch nicht so glücklich war, wie Gross, der von 144 Sarkomen der langen Röhrenknochen in fast der Hälfte der Fälle ein Trauma als Ursache des Sarkoms angegeben fand, so sprechen doch auch diese kleinen Zahlen schon dafür, dass die Ansicht Virchow's, der in seiner Arbeit über die Geschwülste ein besonderes Gewicht auf den traumatischen Ursprung derselben legt und das Trauma als Hauptursache der Geschwulstbildung ansieht, wohl berücksichtigt werden muss, wie es auch von den meisten Klinikern heute noch durch fast tägliche Erfahrungen bestätigt wird. Auf welche Weise nun aber das Trauma wirken mag, ob nach Cohnheim und Maass eine embryonale Anlage vorhanden sein muss und das Trauma dadurch, dass es von der Norm abweichende Zellen getroffen haben muss, nur den Anstoss zum Wachsthum embryonaler Keime giebt, eine Ansicht, die auch von Leopold (Virch. Arch. Bd. 85 S. 283 ff.) für richtig gehalten wird, indem er am Schlusse seiner Abhandlung „Experimentelle Untersuchungen über Aetiologie der Geschwülste“ sagt: „Hält man sich an die Ergebnisse der Untersuchungen (Implantation von thierischen Geweben im Thiere), so kann die erste Anlage einer ächten Geschwulst nur auf den feinsten Unterschied der elementaren Zusammensetzung eines Organs, speziell auf embryonalen Keimen beruhen; Traumen aber, wie Entzündungen, gesteigerte Blutzufuhr wie Schwächung des Organismus dürften ohne eine präexistirende Geschwulstanlage nicht im Stande sein, eine ächte Geschwulst hervorzurufen; sie sind nur Gelegenheitsursachen, nur accidentelle Momente, welche für die Wachsthumsbeförderung einer Geschwulst gewiss der grössten Beachtung werth sind“, — oder mag es nur nöthig sein, dass

überhaupt ein Trauma einwirkt, dass dadurch die sonst normalen Zellen verändert und auf ein früheres Entwicklungsstadium (Indifferenzzustand) zurückgeführt werden, in welchem sie dann erst die Fähigkeit erhalten, zu proliferirn und sich weiter zu entwickeln, dass also durch die mechanische Reizung „das zu jeder Geschwulstbildung nothwendige keimfähige indifferente Proteplasma" (Ageno, Jahresbericht der gesammten Medizin 1882 I S. 282) erst erzeugt werde; ich sage also, welche Wirkung nun auch das Trauma haben mag und auf welche Weise die Genese der Geschwülste zu erklären sei, so viel steht fest, wird auch von allen Autoren, mögen sich dieselben im Sinne Cohnheims oder Virchows entscheiden, bestätigt und zugegeben und ist auch aus den kleinen Zahlen in obiger Tabelle ersichtlich, dass das Trauma eine grosse Rolle spielt und seine Bedeutung für die Entstehung der Geschwülste keineswegs zu unterschätzen ist.

Nach Ackermann (Histogenese und Histologie der Sarkome) allerdings wird das Trauma auch nicht als hauptsächlichstes ätiologisches Moment für die Sarkomentwickelung hingestellt, sondern im Gegentheil gesagt: „Dass das Trauma zu derselben nur in seltenen Ausnahmen und anscheinend nur an prädisponirten Stellen führe und dass die sarcomatöse Neubildung in der grossen Mehrzahl der Fälle im Anschluss an andere „Reize" zur Entwickelung gelangt, unter denen die Hyperaemie allerdings eine Hauptrolle zu spielen scheine, aber nicht wie Cohnheim will, die einzige und eigentliche Ursache zur Neubildung abgäbe." Andererseits giebt Ackermann aber als das Ergebniss seiner auf Erfahrungsthatsachen basirenden Betrachtung mit Bestimmtheit an, „dass die Sarkome nicht aus restirenden allgemeinen Keimen, sondern aus Wucherungen fertiger und auf der Höhe ihrer Ausbildung stehenden Elemente hervorgehen, in denen man freilich, damit sie auf äussere Reize jene oft so massenhaften Neoformationen entwickeln können, eine besondere in ihren histologischen Ver-

hältnissen zur Zeit noch völlig unbekannte hereditäre oder erworbene Prädisposition vorauszusetzen genöthigt ist.“

Hält man ferner in den 76 zusammengestellten Sarkomfällen das Alter der einzelnen erkrankten Individuen der Beachtung werth, so findet sich wieder der alte Erfahrungssatz bestätigt, dass das Sarkom in den seltensten Fällen bei Kindern, selten auch im zweiten Dezennium, am häufigsten im mittleren Alter und seltener wieder bei Greisen vorkommt. Nach Abzug der 3 Fälle, in denen das Alter nicht angegeben und der 4 Fälle, in denen diese Neubildung angeboren war, vertheilen sich die restirenden 69 Fälle auf die einzelnen Dezennien wie folgt:

im	2—10 Lebensjahr	2
„	11—20 „	6
„	21—30 „	11
„	31—40 „	19
„	41—50 „	16
„	51—60 „	9
„	über 60 „	6
		69

In Bezug auf das Geschlecht waren in 71 Fällen bestimmte Angaben gemacht, von denen dann auf das männliche Geschlecht 43 und auf das weibliche 28 Sarkome fallen. Sondert man diese 71 Fälle wieder nach der Art des Sarkoms, so gestaltet sich die Tabelle nach Abzug der 2 Spindelzellensarkome, der zwei nicht bestimmt angegebenen und eines gemischten Sarkoms, bei denen das Geschlecht nicht angegeben war, mit Einrechnung aber der 4 angebornen Sarkome in folgender Weise:

	M.	W.
Spindelzellensarkom	10	5
Gemischtes Sarkom	13	9
Rundzellensarkom	2	4
Melanotisches Sarkom	3	2
Medullarsarkom	3	1
Alveolarsarkom	—	3
Riesenzellensarkom	1	1
nicht bestimmt angegeben	11	3
	43	28

Was ferner die Malignität der einzelnen Sarkome betrifft, so hat sich folgendes Resultat herausgestellt. Von den 76 Fällen sind recidivirt im Ganzen 30 Fälle. Davon fallen auf:

Spindelzellen-Sarkom	5	von	17
gemischte Sarkome	7	„	23
Rundzellen-Sarkome	3	„	6
Melanotische-Sarkome	2	„	5
Medullar-Sarkome	3	„	4
Alveolar-Sarkome	1	„	3
Riesenzellen-Sarkome	—	„	2
nicht bestimmt angegeben	9	„	16
	30	„	76

Danach würde die grösste Recidivfähigkeit das Medullarsarkom haben, welches allerdings auch allgemein sehr gefürchtet wird. Nicht besser dürfte es aber bei dem melanotischen Sarkome bestellt sein, wenn auch die angegebenen Zahlen in der Tabelle diese Bösartigkeit nicht so sehr auszudrücken scheinen. Denn von den 5 melanotischen Sarkomen, die sich überhaupt bestimmt diagnosticirt angegeben fanden, wurden zwei Fälle nach der ersten Operation nicht weiter beobachtet, ein Fall wurde wegen zu raschen Weiterschreitens und zu schneller Verallgemeinerung der Geschwulst gar nicht operirt und die übrigen Beiden zeigten die angegebenen Recidive. Uebrigens ist die grosse Malignität der melanotischen Sarkome auch längst bekannt und namentlich ihre Neigung nach einmaliger Exstirpation in kurzer Zeit zu recidiviren und mit rapider Schnelligkeit auf alle Organe des Körpers sich zu verbreiten, auf Grund dessen auch Busch (Berliner klin. Wochenschrift Jahrg. 1880 S. 234) die Mittheilung macht, dass die melanotischen Sarkome die grösste Recidivfähigkeit unter allen Neubildungen besitzen und daher von ihrer Exstirpation dringend abgerathen werden muss. Besonders kommen diese Pigmentsarkome, wie sie auch genannt werden, an der Chorioidea und am Auge überhaupt vor und können,

wenn sie nicht dingnosticirt oder doch operirt werden, schnell generalisiren und in kurzer Zeit den Tod durch enorme Metastasenbildung herbeiführen. Einen solchen Fall mit Krankengeschichte und Sectionsbefund theilt Carey (Jahresber. der gesammten Medizin. Jahrg. 1876, I, 316.) mit, wo bei einem 66 jährigen Manne der rechte Bulbus wegen Sarkoms der Chorioidea enucleirt worden war und 6 Monate später der Tod unter den Erscheinungen einer allgemeinen Erkrankung mit raschem Collaps eintrat. Bei der Section zeigte es sich, dass fast alle Organe der drei Körperhöhlen und deren serösen Auskleidungen, sowie die Spongiosa der meisten Knochen der Sitz der Geschwulsteruptionen waren. Und solche und ähnliche Fälle sind noch mehr mitgetheilt (Weisser, Brodowski, Reid) und lehren alle die Bösartigkeit der melanotischen Sarkome und warnen vor der Exstirpation derselben.

Der Tod trat von den 76 erwähnten Fällen der Weichtheile der Extremitäten im Ganzen in 30 Fällen ein, von denen in 19 Fällen die Todesursache genau angegeben war. Danach erfolgte der Tod durch: Marasmus in 7 Fällen, Pyaemie und Sepsis in 6 Fällen, Blutung in 2, Collaps, Pneumonie, Pleuritis, Peritonitis in je 1 Falle. Auf die einzelnen Sarkomformen fallen von den 30 Todesfällen auf:

Spindelzellen-Sarkom	5	von	17
gemischte Sarkome	9	„	23
Rundzellen-Sarkome	2	„	6
Melanotische-Sarkome	2	„	5
Medullar-Sarkome	3	„	4
Alveolar-Sarkome	1	„	3
Riesenzellen-Sarkome	—	„	2
nicht bestimmt angegeb. S.	8	„	16
	30	„	76

Uebersieht man nun die beiden Tabellen, welche die Anzahl der Recidive bei den einzelnen Sarkomen und die Todesfälle angeben, so erkennt man, dass mit Ausschluss der-

jenigen, welche nach Art und histologischem Bau nicht bestimmt angegeben waren, in Bezug auf Malignität derselben folgende Reihenfolge herrscht; Medullar-Sarkom, gemischte Sarkome, melanotische und Spindelzellen-Sarkom, Rundzellen und Alveolar-Sarkom und endlich Riesenzellen-Sarkom.

Von den 30 Todesfällen wurde die Section gemacht in 20 Fällen, nicht gemacht oder verweigert in 10 Fällen. Metastasen fanden sich in den 20 secirten Leichen 13 mal vor, während 7 ohne Metastasen gefunden wurden. Die einzelnen Organe nahmen an der Metastasenbildung in folgender Reihenfolge Theil: Die Lungen in 10 Fällen, Lymphdrüsen in 6; Leber und Herz in je 5; Nieren und Milz in je 4, ebenso die Knochen, Pleura und Muskulatur in je 3; Darm und Pankreas in je 2 und endlich Haut, Ovarien, Uterus und Harnblase in je 1 Falle.

Aus diesen wenigen Zahlen nun lässt sich doch wohl erkennen, dass die Sarkome, welche von den Weichtheilen ausgehen, zwar nicht die grosse Malignität besitzen, wie die Knochensarkome und namentlich die periostalen, eine Thatsache, die sich aus den Angaben von Gross zur Genüge ersehen lässt und worauf auch Wild durch Anführen von 4 periostalen Sarkomen aus der hiesigen Poliklinik, in denen in 3 Fällen Recidive und Tod durch Metastasen eintraten, hingewiesen hat; dass die Sarkome ferner bei Weitem nicht eine so üble Prognose geben, wie die Carcinome, was auch in Rindfleisch's Abhandlung über die Bösartigkeit der Carcinome (Jahresbericht der gesammten Medizin Jahrg. 1877 I S. 270) Ausdruck findet, indem er sagt; „dass die Bösartigkeit der Sarkome eine ganz andere sei, wie die der Carcinome. Sie (die Sarkome) sind alle Binnengeschwülste des intermediären Ernährungsapparates (Blutgefässbindegewebsapparates) und enthalten Zellen, die solchen ähnlich sind, die auch sonst im Innern der Gewebe sich finden und deren Lebensprodukte, welche bekanntlich auch zum Theil in kräf-

tigen Fermenten bestehen, der Organismus zu verarbeiten gewohnt ist. Die Bösartigkeit dieser Geschwülste kann also nur darin beruhen, dass die Quantität dieser Lebensprodukte für den Organismus zu gross wird, womit die bekannte Thatsache übereinstimmt, dass die Bösartigkeit der Sarkome im geraden Verhältniss zu ihrem relativen Zellenreichthum stehen", — und deshalb die Sarkome trotz ihrer gewissen Bösartigkeit doch noch nicht auf gleiche Stufe mit den Carcinomen gestellt werden dürfen; die wenigen Zahlen lehren aber auch zugleich, dass es dennoch gerathen ist, die Sarkome auch der Weichtheile so früh wie möglich zu entfernen, und geben uns die Indication zum operativen Handeln dringend genug an die Hand.

Es bleibt mir zum Schluss noch die angenehme Pflicht, meinen verehrten Lehrern Herrn Professor Dr. Bollinger für die freundliche Uebernahme des Präsidiums und Herrn Professor Dr. Helferich für die Freundlichkeit und liebenswürdige Bereitwilligkeit, mit welcher er mir obigen Fall zur Beschreibung überliess und mir die anleitenden Gedanken zu den daran geknüpften kurzen Betrachtungen nahe legte, meinen herzlichsten Dank in aller Ehrfurcht und Hochschätzung auszusprechen.